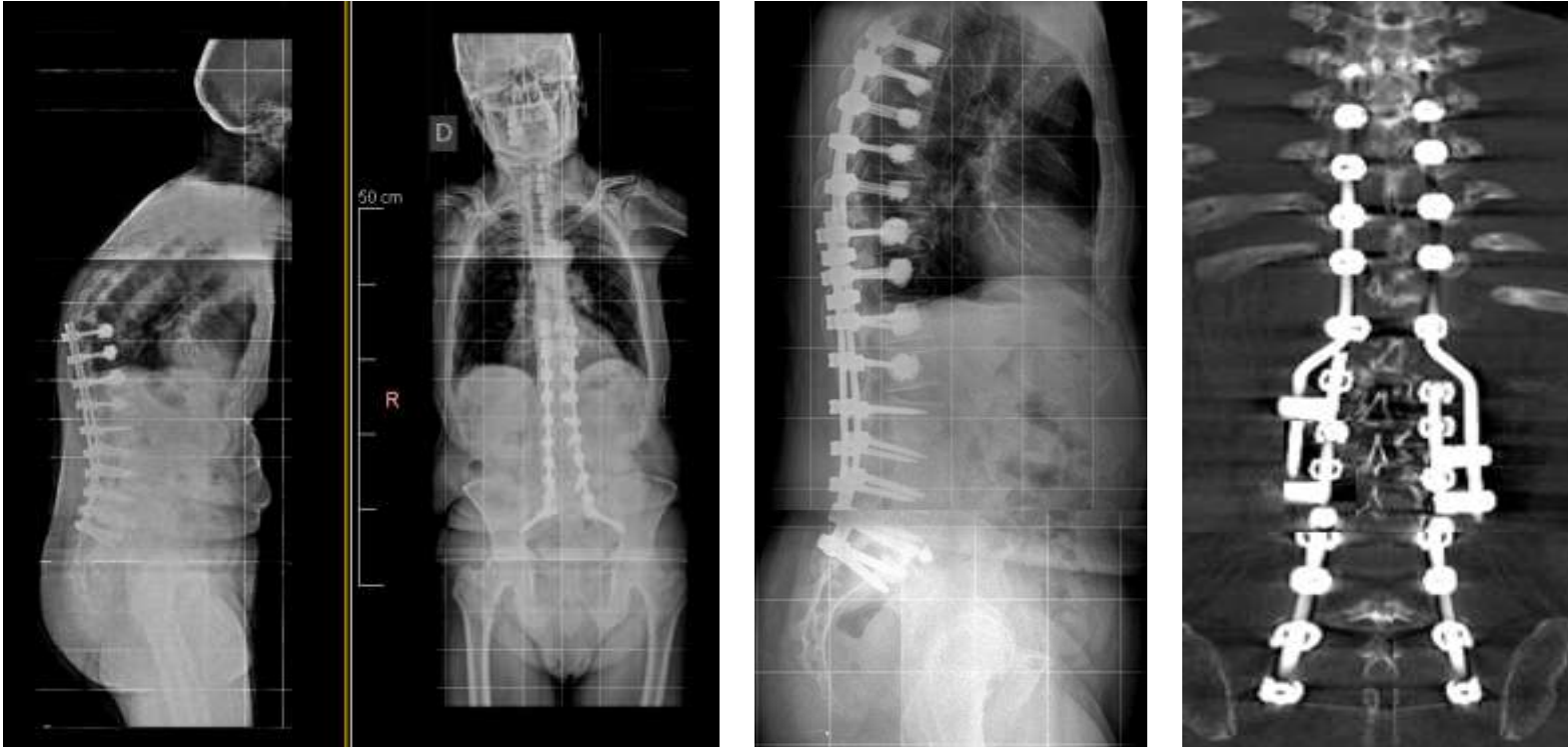


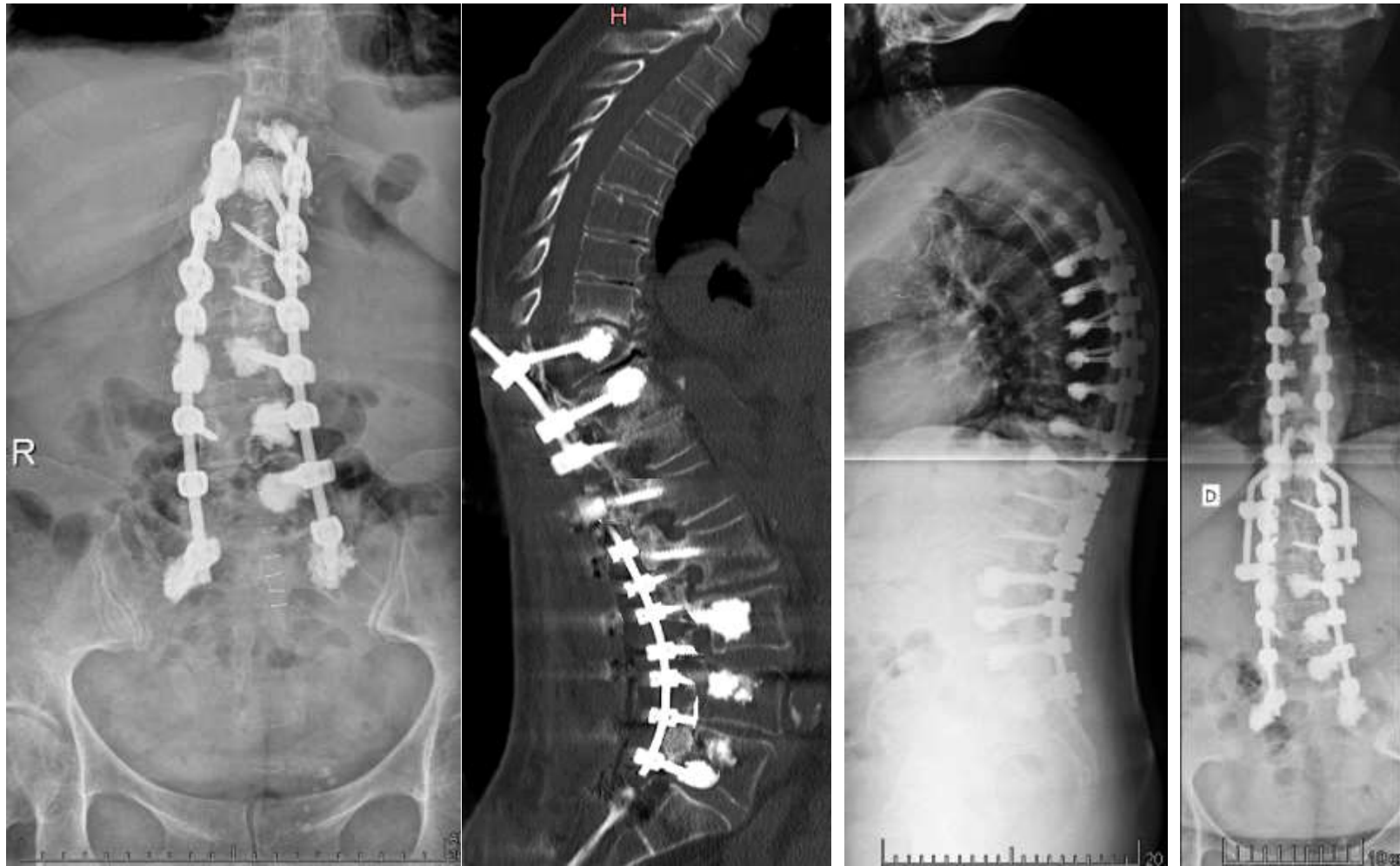Casos Clínicos



Paciente 72 años de edad acúñamiento vertebral dorsal por encima de la artrodesis debido a una osteoporosis.

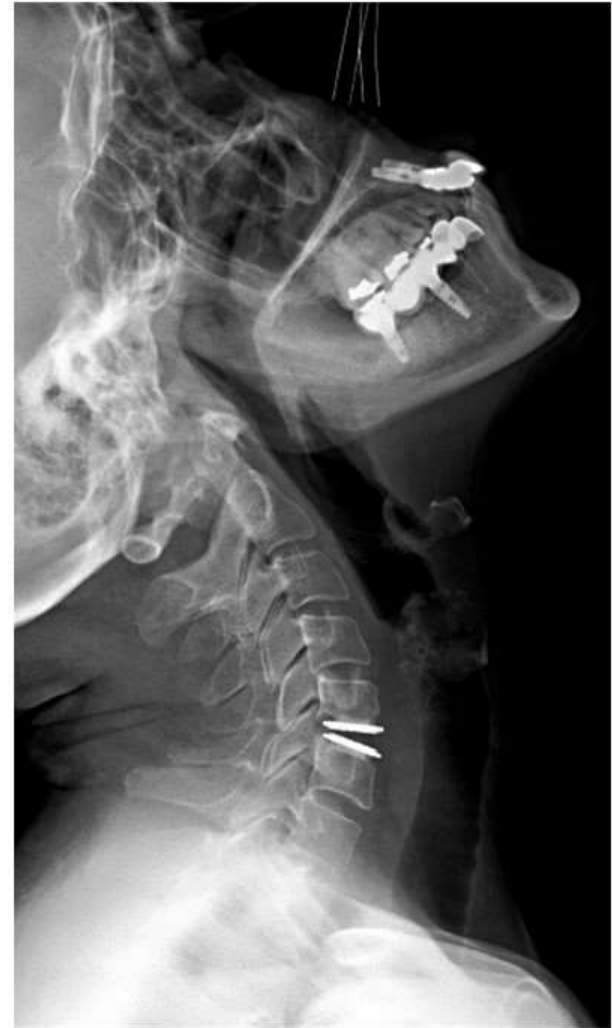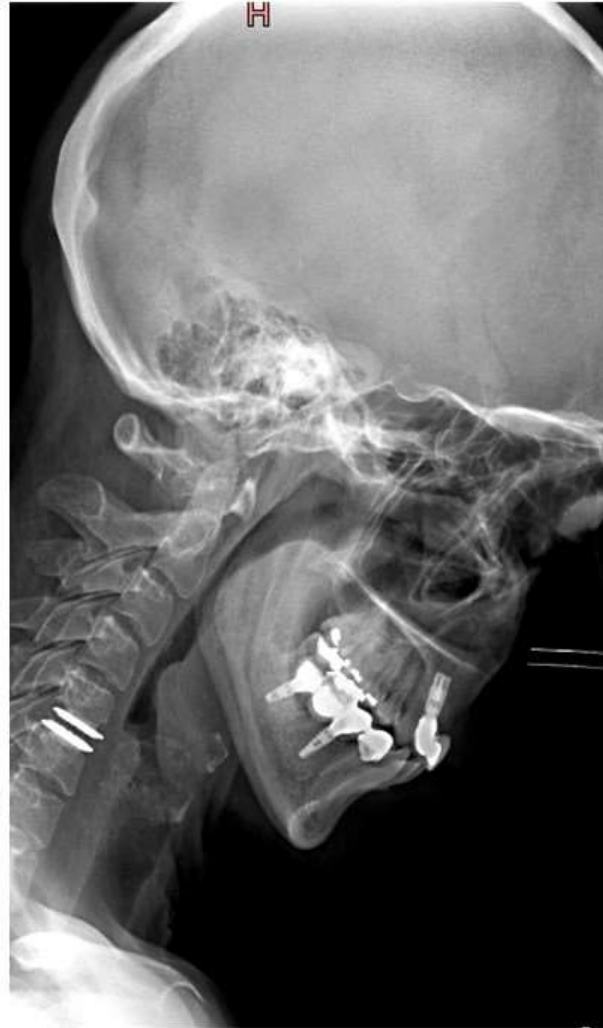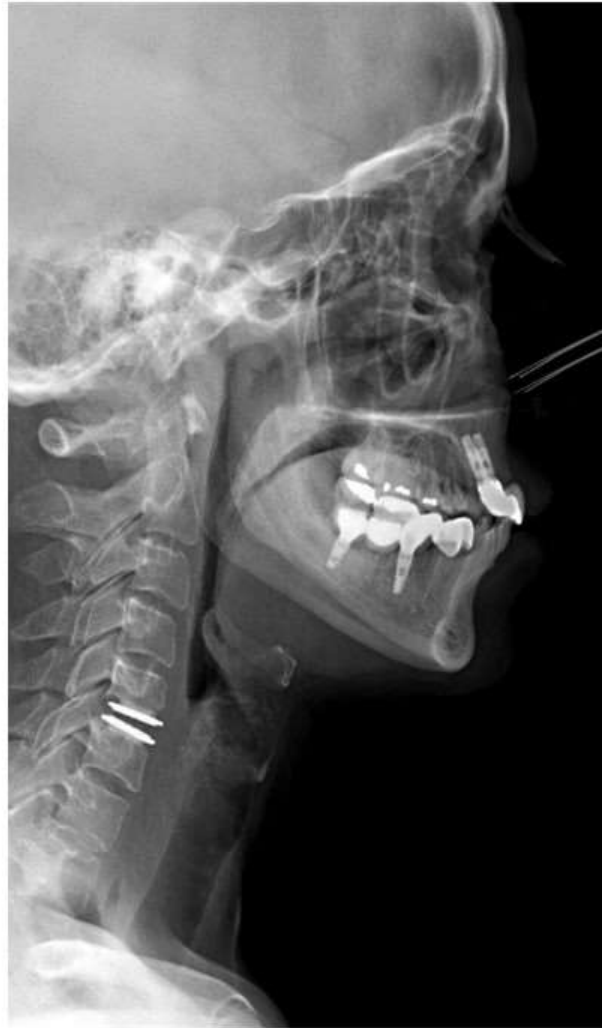Descompresión medular T10-T11 clonación artrodesis hasta T5 un tornillos cementados

Casos Clínicos



Acuñaamiento vertebral T8 por encima de la artrodesis en una persona con osteoporosis severa.

Descompresión medular y radicular. Prolongación de la artrodesis hasta T6 con tornillos cementados



Paciente joven (42 años) hernia discal C5-C6. Implante de una prótesis de disco cervical.

Descompresión medular y radicular mediante microcirugía endoscópica.

En la radiología se ve perfectamente como conserva el movimiento de la columna cervical